Cardiovascular and Metabolic Science www.ancam.org.mx

Vol. 35 Supplement 2
October-December 2024

doi: 10.35366/118030

22. Síndromes isquémicos coronarios agudos

22.1. Hallazgo de miocarditis en un paciente con MINOCA

Soto-Polo Brenda Giselle, León-González Salvador
Instituto de Corazón de Querétaro, Querétaro, México.

Introducción: en 2021, en México, 177,000 personas fallecieron por un infarto agudo al miocardio, en su mayoría desencadenado por una causa obstructiva, sin embargo, en la actualidad el infarto agudo al miocardio sin obstrucciones coronarias (MINOCA) tiene una prevalencia de 1-14%, cursa con cuadro clínico de dolor precordial, equivalentes anginosos, biomarcadores de lesión miocárdica positivos y ausencia de lesiones obstructivas significativas en angiografía, la evaluación diagnóstica es clave para el manejo y pronóstico del paciente. **Descripción del caso:** masculino de 43 años con diabetes y obesidad, presenta dolor precordial de 90 minutos de evolución, irradiado a cuello y maxilar, diaforesis, presión arterial 163/101 mmHg, frecuencia cardiaca 110 lpm, a la auscultación precordio rítmico sin agregados. Electrocardiograma con elevación del segmento ST en cara inferior. Troponina 556, se realiza coronariografía *(Figuras 22.1.1 y 22.1.2)* demostrando ausencia de obstrucciones coronarias, ventriculografía sin alteraciones en movilidad segmentaria, presión diastólica final del ventrículo izquierdo 35 mmHg, FEVI 60%. A las 24 horas presenta nuevamente dolor precordial, se realiza electrocardiograma con elevación del segmento ST inferior y lateral, ecocardiograma con hipocinesia inferolateral del ventrículo izquierdo. Troponina 5.422 pg/mL, VSG 16 mm/h, ferritina 775 y PCR 51 mg/L. Se realiza resonancia magnética cardiaca (RMC) *(Figura 22.1.3)* con evidencia de inflamación de pared inferior y lateral del ventrículo izquierdo. **Material y métodos:** se realizó una búsqueda bibliográfica en *The New England Journal of Medicine* y PubMed con los siguientes términos: MINOCA, miocarditis, limitado a cinco años de antigüedad, se seleccionaron las referencias más relevantes. **Resultados y conclusiones:** la RMC evidencia un proceso inflamatorio concordante con miocarditis por criterios de Lake Louise, su implementación incrementó el hallazgo de miocarditis con una tasa de 9.5-14.4 por 100,000 pacientes, comparado en 2019 con una tasa de 6.1. En cuanto a miocarditis, es una enfermedad inflamatoria del músculo cardiaco con una historia natural impredecible, con dicho resultado se instauró tratamiento dirigido y se logró una evolución favorable. El MINOCA al ser un desafío clínico, requiere un abordaje distinto para el hallazgo de la etiología desencadenante.

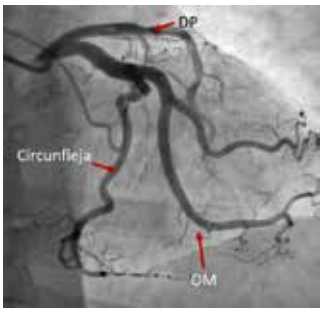

Figura 22.1.1:

Coronariografía: se observa circunfleja con descendente posterior, obtusa marginal y rama, descendente anterior, sin obstrucciones.

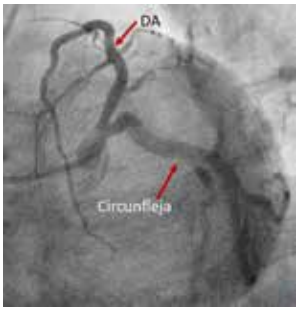

Figura 22.1.2:

Coronariografía: se observa tronco, descendente anterior, circunfleja, sin obstrucciones.

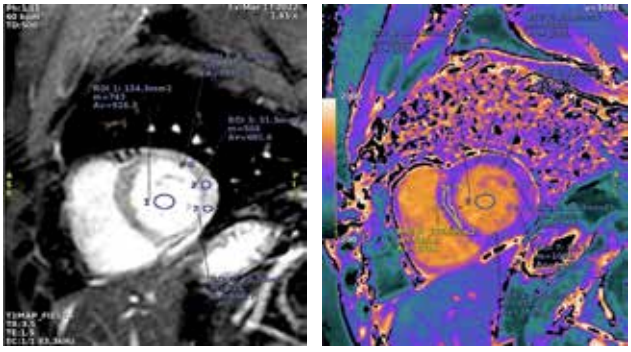

Figura 22.1.3: *Resonancia magnética cardiaca: secuencia T1 mapping nativo, incremento de T1 segmentario, tercio basal-lateral 1,125 ms.*

22.2. Ruptura de septum interventricular de origen isquémico por oclusión de arteria coronaria derecha: un hallazgo inusual

Ramos-Cázares RE, Pedraza-Jiménez R, Rivera-Florez SE, Mascorro-Cienfuegos CA, Juárez-Serrano S
Hospital Universitario Dr. José Eleuterio González, UANL. Monterrey, Nuevo León, México.

Introducción: las complicaciones mecánicas del infarto agudo al miocardio (IAM) son algunos de los contratiempos más temidos, debido a su alta mortalidad a pesar de su baja incidencia, por lo que se requiere un adecuado diagnóstico para un tratamiento precoz. **Descripción del caso:** masculino de 69 años con 10 horas de evolución de dolor torácico de características cardiacas y choque cardiogénico. Electrocardiograma: ritmo sinusal, FC 129 lpm, elevación del segmento ST en cara inferior, ondas T invertidas de V1-V4 e infradesnivel del ST en DI

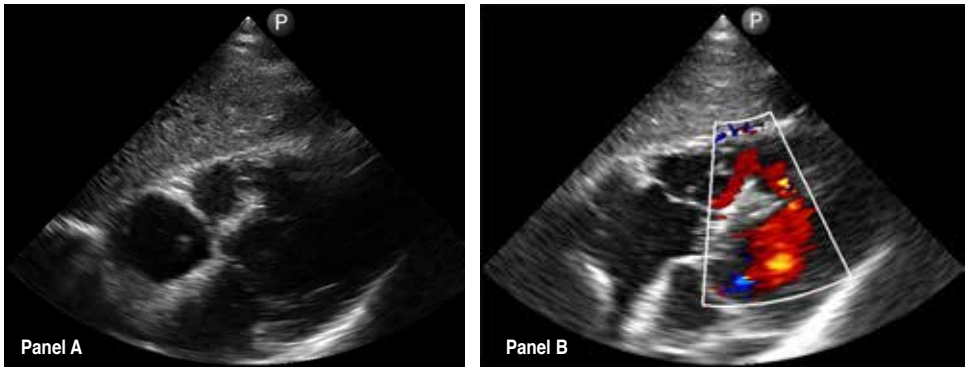

Figura 22.2.1:

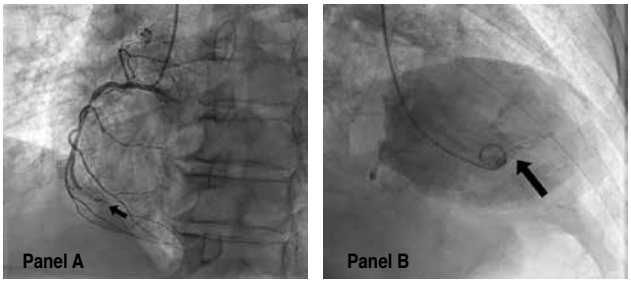

Figura 22.2.2:

y AVL. Se encuentra con taquicardia, diaforesis e inestabilidad hemodinámica con necesidad de doble vasopresor. Soplo holosistólico intenso, rudo, con *thrill* en el borde esternal izquierdo inferior con mayor intensidad en ápex. Ecocardiograma POCUS: defecto interventricular amplio a nivel del septum tercio apical con flujo Doppler de izquierda a derecha *(Figura 22.2.1)*. Pasa a hemodinamia donde se encuentra lesión oclusiva en arteria coronaria derecha, se realiza angioplastia con éxito. Se confirma defecto por ventriculografía *(Figura 22.2.2)*. Fallece paciente en sala de hemodinamia. **Material y métodos:** se realizó búsqueda en PubMed con palabras clave asociadas a la ruptura del septum en contexto de infarto. **Resultados y conclusiones:** la causa principal de una ruptura septal se asocia con zonas extensas de necrosis subendocárdica. La bibliografía menciona una prevalencia aproximada de 1-2%, correspondiendo a 0.9% en infarto con elevación de ST. Tiene una mortalidad de 90-100% en los primeros dos meses. Al ser una complicación rara en ocasiones puede ser diagnosticada de manera tardía, sobre todo ante presentaciones poco comunes. En nuestro paciente se asoció con un infarto inferior, mientras que el subtipo de infarto que con más frecuencia se asocia es el subendocárdico de la pared anterior. La ecocardiografía se utiliza para diagnosticar y muestra el flujo sanguíneo a través del tabique ventricular. El tratamiento final de la ruptura del tabique ventricular es la reparación quirúrgica, antes, es necesario restaurar la circulación en la arteria enferma para disminuir la carga isquémica en el área infartada. Las complicaciones mecánicas posterior al infarto pueden tener presentaciones atípicas. La sospecha de éstas junto con una adecuada exploración física es imprescindible para el diagnóstico oportuno.

22.3. Disección coronaria espontánea como causa de infarto agudo al miocardio. Reporte de caso

Gámez-Alvarado Héctor Adrian, Vargas-Moreno Ivan Alfonso, Álvarez-Rodríguez Mario Alberto, López-Ramírez Cinthya Judith, Flores-Flores José Tomás, Delgado-Leal Luis
Centenario Hospital Miguel Hidalgo, Aguascalientes, Ags, México.

Introducción: la disección espontánea de la arteria coronaria es una separación no traumática y no iatrogénica de la pared arterial coronaria; es una causa poco frecuente de infarto agudo al miocardio. Es más común en pacientes jóvenes y de sexo femenino. **Caso clínico:** femenino de 45 años, se presenta con dolor de características de angina; el electrocardiograma muestra arritmia sinusal y ondas T negativas simétricas en territorio anteroseptal. Se realiza ecoscopia con los siguientes hallazgos con adecuada contractilidad y sin alteraciones de la movilidad segmentaria, fracción de eyección del ventrículo izquierdo (FEVI) de 62%, función sistólica ventricular derecha conservada, aurículas no dilatadas. Al consensuar el caso se decide su pase a sala de hemodinamia para valorar estado de anatomía arterial coronaria. Al realizar angiografía coronaria se encuentra una arteria descendente anterior con disminución de su calibre en segmento medio sin cambios en su diámetro al aplicar nitroglicerina, imagen sugestiva de disección coronaria, con flujo distal TIMI 3, en cuanto al resto de la anatomía sin lesiones angiográficamente significativas. **Material y métodos:** se realizó búsqueda bibliográfica en PubMed relacionada con las complicaciones de la

Figura 22.3.1.

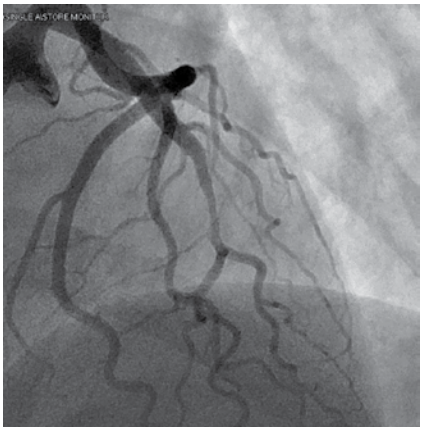

Figura 22.3.2.

Tabla 22.3.1: Clasificación angiográfica de la disección coronaria espontánea.

Tipo 1: tinción con tinte de contraste patognomónico de la pared arterial con luz radiolúcida múltiple, con o sin presencia de cuelgue del tinte o aclaramiento lento del contraste
Tipo 2: estenosis difusa, larga y lisa que puede variar en gravedad, desde estenosis leve hasta oclusión completa. Es el tipo más comúnmente encontrado
Tipo 3: imita la aterosclerosis con estenosis focal o tubular y requiere tomografía de coherencia óptica (OCT) o ultrasonido intravascular (IVUS) para diferenciar la causa

angioplastia coronaria. **Resultados y conclusiones:** al continuar en vigilancia durante otras 24 horas posterior al estudio se decide su egreso por mejoría. La disección coronaria es una complicación que eventualmente puede presentarse en el transcurso de una angiografía con o sin angioplastia.

22.4. Síndrome de Tako-Tsubo: serie de casos y diagnóstico multimodal por imagen

Nateras-Quiroz Alondra, Hernández-Trejo Tania, Ramírez-Juárez P Amín, Armijo-Yescas Elizabeth, Contreras-Martínez Carlos A, Godínez-Montes de Oca Alejandro, Yáñez-Serrano Agustín, Rosales-Uvera Sandra G
Hospital Regional tipo B de Alta Especialidad Bicentenario de la Independencia, ISSSTE, Tultitlán, Estado de México, México.

Introducción: el síndrome de Tako-Tsubo se caracteriza por disfunción reversible del ventrículo izquierdo. Representa entre 2-3% de todos los pacientes y entre 5-6% de mujeres con síndrome coronario agudo (SCA). El diagnóstico es un desafío porque las características clínicas tienen similitudes con el SCA, se necesitan imágenes cardiacas tempranas inmediatas debido a la rápida normalización de la fracción de eyección del ventrículo izquierdo. **Objetivo:** describir una serie de casos de pacientes con síndrome de Tako-Tsubo. **Material y métodos:** se realiza la descripción de variables clínicas y paraclínicas de tres pacientes con enfermedad de Tako-Tsubo. **Resultados:** 1.-Mujer de 69 años con hipertensión, que posterior a un evento emotivo comenzó con dolor sugestivo de origen cardiaco. Electrocardiograma muestra depresión del segmento ST en aVR y prolongación del QTc. Las troponinas de 3,000 mg/dL y BNP de 2,000 pg/dL. Angiotomografía cardiaca mostró hipocinesia en segmentos medios y apicales del ventrículo izquierdo e hipercinesia de los segmentos basales. 2.-Mujer de 80 años con diabetes e hipertensión, en terapia intensiva por choque séptico. Elevación del segmento ST mediante telemetría, electrocardiograma mostró elevación de V1 a V6. La ventriculografía evidenció acinesia de los segmentos medios y apicales del ventrículo izquierdo e hipercinesia de los segmentos basales. 3.-Mujer de 60 años con antecedentes de infección viral del tracto respiratorio, ingresa por dolor torácico, electrocardiograma con elevación difusa del segmento ST, ecocardiograma mostró acinesia de los segmentos medio y apicales con hipercinesia de los segmentos basales. Los casos anteriores con arterias coronarias epicárdicas sin lesiones, conclusión diagnóstica de síndrome de Tako-Tsubo. Es importante mencionar las distintas etiologías de este, los tres pacientes son mujeres, lo que respalda la epidemiología actual, así como la importancia de la recuperación completa de la función cardiaca en 95% de los casos. **Conclusiones:** en conclusión, el uso de los distintos estudios de imagen disponibles de manera inicial para el diagnóstico sugestivo es importante para tener una sospecha diagnostica, aunque el definitivo se realiza con ventriculografía y coronariografía.

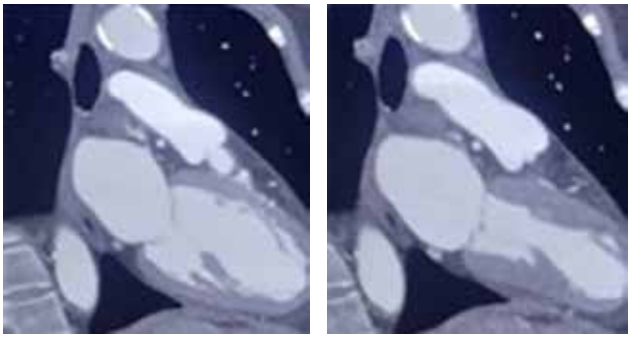

Figura 22.4.1: *Angiotomografía cardiaca: hipocinesia en segmentos medios y apicales del ventrículo izquierdo e hipercinesia de los segmentos basales.*

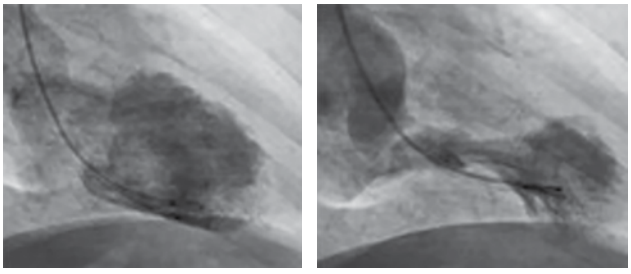

Figura 22.4.2: *Ventriculografía: acinesia de los segmentos medios y apicales del ventrículo izquierdo e hipercinesia de los segmentos basales.*

Figura 22.4.3: *Ecocardiografía transtorácica: acinesia de los segmentos medio y apicales con hipercinesia de los segmentos basales.*

22.5. Infarto agudo de miocardio sin elevación del ST (IAMSEST) como presentación de aneurisma en la arteria descendente anterior

Ríos-Félix Kassandra, Hernández-Muñoz Pablo, Almeida-Gutiérrez Eduardo, Lupercio-Mora Karina
Hospital de Cardiología, Centro Médico Nacional Siglo XXI. Ciudad de México.

Introducción: los aneurismas coronarios son una enfermedad rara de las arterias coronarias con una prevalencia de 0.3 a 0.5%. La presentación inicial como infarto agudo de miocardio representa un desafío diagnóstico y terapéutico. **Descripción del caso:** mujer de 43 años sin antecedentes cardiovasculares, se presenta con dolor torácico de características anginosas. Electrocardiograma: QS en V1-V3 con ondas T invertidas desde V4-V6, DI-aVL; troponina-T de alta sensibilidad en 36 pg/mL. Se diagnostica IAMSEST y se somete a cateterismo cardiaco, donde se encontró un aneurisma coronario sacular en el segmento proximal de la descendente anterior. La ecografía intravascular coronaria muestra aneurisma coronario de 2.6 × 1.8 mm con la presencia de hematoma. Angiotomografía: aneurisma sacular con cúpula anterosuperior de la arteria principal izquierda. Se decidió iniciar tratamiento médico con ácido acetilsalicílico, clopidogrel, atorvastatina y bisoprolol. **Material y métodos:** a través del método Booleano se realizó búsqueda de términos MESH «*Coronary aneurism*» [and] «*myocardial infarction*» en las bases de datos con repositorios de evidencia científica arbitrada indexada (PubMed) y no indexada (ScholarGoogle). Con la información obtenida se realizan las conclusiones de este caso. **Resultados y conclusiones:** la dilatación aneurismática de las arterias coronarias puede encontrarse de forma incidental en 5% de los pacientes que se someten a angiografía coronaria. Las presentaciones clínicas varían desde hallazgos incidentales hasta el síndrome coronario agudo. Debido a la falta de ensayos aleatorizados y recomendaciones actuales, el tratamiento puede presentar un dilema. En el caso de nuestra paciente, se presentó en el contexto de un IAMSEST, por lo que se realizó un enfoque completo documentando la presencia de un aneurisma sacular que condicionó dicho cuadro clínico a través de dos estudios anatómicos. Se inició tratamiento médico y el seguimiento mostró una reducción del aneurisma de más de 50% sólo con tratamiento médico. A pesar de considerarse como una entidad aislada y reto diagnóstico, actualmente contamos con métodos de diagnóstico más sensibles y específicos, como los utilizados en el caso de nuestra paciente, que abren el camino para un enfoque diagnóstico completo que lleva a un mejor tratamiento definitivo con sus respectivos resultados.

22.6. Percepción y calidad de vida en pacientes con infarto agudo de miocardio y ataques de pánico: un estudio comparativo

Moguel-Delarbre Paulina, Baráibar-Tovar Jorge Alberto, Jerez-Castro Ana Margarita
Universidad Nacional Autónoma de México.

Introducción: el infarto agudo de miocardio (IAM) y los ataques de pánico son condiciones médicas distintas que, a pesar de sus diferencias en origen y manifestaciones, presentan síntomas similares que pueden complicar el diagnóstico y afectar la calidad de vida. El IAM se caracteriza por la obstrucción del flujo sanguíneo al músculo cardiaco, causando dolor intenso, dificultad para respirar y náuseas. En contraste, los ataques de pánico se manifiestan como episodios repentinos de miedo intenso acompañados de síntomas físicos como palpitaciones y dificultad para respirar. **Material y métodos:** este estudio comparativo empleó un diseño no experimental transversal descriptivo para evaluar la percepción de la calidad de vida en adultos mexicanos de 30 a 50 años con IAM o ataques de pánico. Se seleccionaron 16 participantes (ocho con IAM y ocho con ataques de pánico) mediante muestreo por conveniencia. La recolección de datos se realizó con

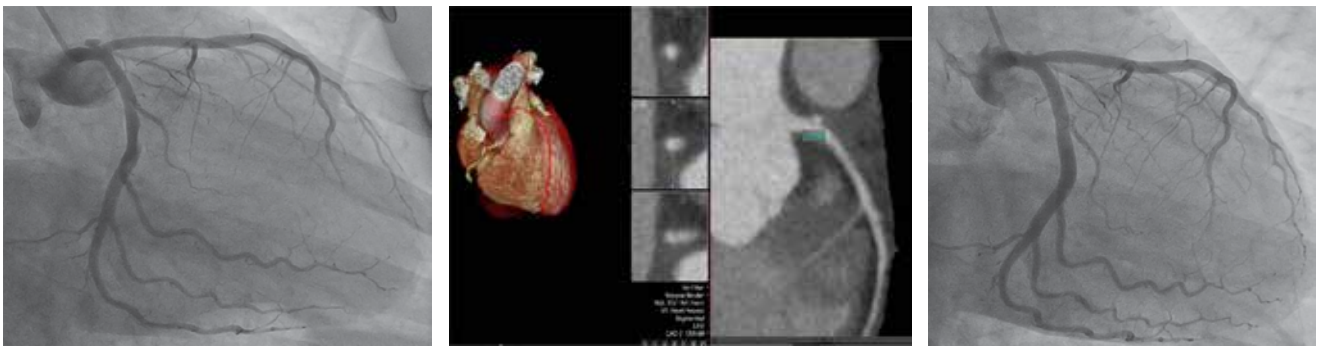

Figura 22.5.1.

Tabla 22.6.1: Descripción de la muestra (N = 16).

	n (%)
Edades de 30-50 años	
Media ± desviación estándar	40.19 ± 6.50
Mediana	38.5
Escolaridad	
Primaria incompleta	0 (0)
Primaria completa	1 (6.25)
Secundaria incompleta	0 (0)
Secundaria completa	2 (12.5)
Estudios comerciales	0 (0)
Bachillerato incompleto	0 (0)
Bachillerato completo	5 (31.25)
Estudios universitarios	8 (50)
Residencia	
Ixtlahuaca, Edo. Mex.	1 (6.25)
Jiquipilco, Edo. Mex.	1 (6.25)
Jocotitlán, Edo. Mex.	1 (6.25)
San Francisco el Alto, Edo. Mex.	1 (6.25)
Tenancingo, Edo. Mex.	1 (6.25)
Toluca, Edo. Mex.	11 (68.75)
Sexo	
Masculino	6 (37.5)
Femenino	10 (62.5)
Ocupación	
Docente	2 (12.5)
Empleado público	4 (25)
Hogar	5 (31.25)
Mecánico y mantenimiento	2 (12.5)
Médico	1 (6.25)
Servidor público	2 (12.5)

Participantes captados pacientes de Cardiología.

el Inventario de Calidad de Vida y Salud (InCaViSa), administrado a través de un formulario en línea. **Análisis estadístico:** se realizó un análisis descriptivo de los datos para identificar diferencias en la percepción de calidad de vida entre los dos grupos. Se examinaron variables como desempeño físico, percepción corporal y niveles de ansiedad. **Resultados:** el análisis no mostró diferencias significativas en la percepción general de calidad de vida entre los

Tabla 22.6.3: Análisis de resultados InCaViSa.

Áreas InCaViSa	Ataque de pánico N = 10	Infarto al miocardio N = 6
Autocuidado y salud	4.40	3.50
Percepciones subjetivas de salud	1.80	2.00
Preocupaciones	6.40	7.00
Desempeño físico	15.00	9.83
Aislamiento	3.20	2.67
Percepción corporal	6.00	3.83
Funciones cognitivas	5.90	3.33
Actitud ante el tratamiento	4.70	4.50
Familia	17.80	13.67
Tiempo libre	5.10	3.33
Vida cotidiana	4.20	3.83
Dependencia médica	8.50	5.67
Relación con el médico	9.50	10.33
Redes sociales	15.10	13.00
Percepción de calidad de vida	4.70	4.83
Percepción de salud	4.20	4.00
Salud actual	4.10	4.83

Tabla 22.6.2: Diferencias sociodemográficas por enfermedad.

Género	n (%)	Escolaridad	n (%)	Ubicación	n (%)	Ocupación	n (%)
Infarto al miocardio (N = 6)							
Masculino	1 (16.67)	Primaria completa	3 (50.00)	Jiquipilco, Edo. Mex.	1 (16.67)	Empleado	3 (50.00)
Femenino	5 (83.33)	Secundaria completa	2 (33.33)	Jocotitlán, Edo. Mex.	1 (16.67)	Hogar	3 (50.00)
Edad (años), media ± DE	39.5 ± 6.65	Bachillerato completo	0 (0)	Tenancingo, Edo. Mex.	1 (16.67)		
		Estudios universitarios	1 (16.67)	Toluca, Edo. Mex.	3 (50.00)		
Ataques de ansiedad o pánico (N = 10)							
Masculino	5 (50.00)	Primaria completa	1 (10.00)	Ixtlahuaca, Edo. Mex.	1 (10.00)	Docente	2 (20.00)
Femenino	5 (50.00)	Secundaria completa	2 (20.00)	San Francisco el Alto, Edo. Mex.	1 (10.00)	Empleado	1 (10.00)
Edad (años), media ± DE	38.5 ± 6.73	Bachillerato completo	7 (70.00)	Toluca, Edo. Mex.	8 (80.00)	Hogar	2 (20.00)
						Mecánico y mantenimiento	2 (20.00)
						Médico	1 (10.00)
						Servidor público	2 (20.00)

grupos con IAM y ataques de pánico. Sin embargo, se encontraron diferencias en desempeño físico y percepción corporal. Los pacientes con ataques de pánico reportaron una mejor capacidad física y percepción de su imagen corporal, mientras que los pacientes con IAM experimentaron menor aislamiento social y una

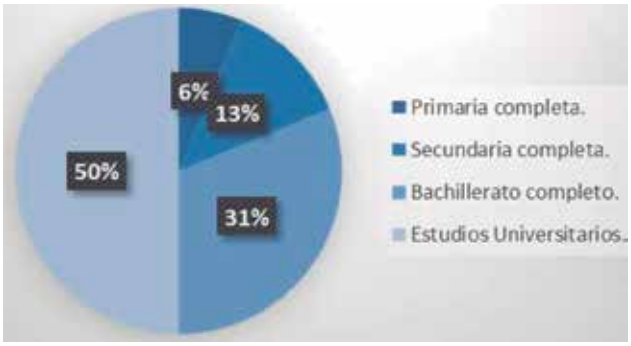

Figura 22.6.1: *Escolaridad.*

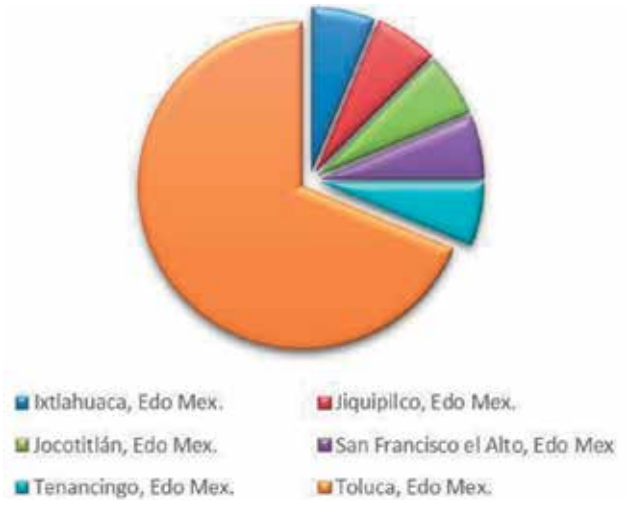

Figura 22.6.2: *Ubicación.*

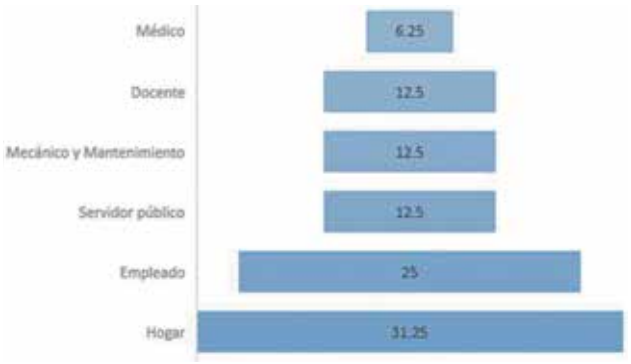

Figura 22.6.3: *Ocupación de los entrevistados.*

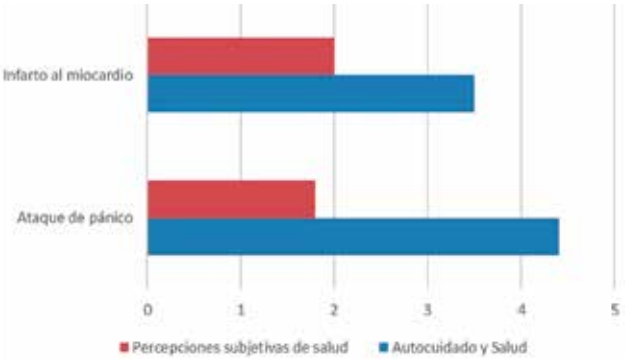

Figura 22.6.4: *Autocuidado y percepción subjetiva de salud.*

percepción general de calidad de vida similar a los de ataques de pánico. **Conclusiones:** los pacientes con IAM y aquellos con ataques de pánico reportaron percepciones similares de calidad de vida. Debido a la similitud en los síntomas físicos, la percepción de calidad de vida en ambos casos puede ser comparable, a pesar de las diferencias fundamentales en las condiciones subyacentes. Esta similitud en la experiencia de los síntomas puede influir en cómo los pacientes perciben su bienestar y la afectación en su vida cotidiana, sugiriendo que tanto condiciones físicas como psicológicas pueden impactar la calidad de vida de manera significativa.

22.7. Complicaciones mecánicas del infarto agudo del miocardio, aún presentes en nuestra actualidad

Castillo-Sariñana Ramiro, Salinas-Moreno Edson, Meneses-Ruiz Alan
Hospital de Cardiología Centro Médico Nacional Siglo XXI.

Introducción: la prevalencia de complicaciones mecánicas del infarto agudo del miocardio se presenta en 3% de la población, si bien la incidencia ha ido con tendencia a la disminución ante la presencia de estrategias de reperfusión temprana, la mortalidad asociada con éstas es alta, especialmente en pacientes mujeres y mayores. **Descripción del caso:** paciente femenino de 55 años con antecedente de hipertensión arterial sistémica de 10 años de diagnóstico. Inicia el día 10/06/24 con cuadro de angina, acude a médico recibiendo manejo analgésico sin presentar mejoría; el día 13/06/24 se realiza electrocardiograma, el cual muestra desnivel positivo del segmento ST en V1-V6, por lo que se traslada a nuestra unidad, a la exploración física con soplo holosistólico en barra. Estudio ecocardiográfico con presencia de defecto del septum interventricular en su porción apical con máxima medida de 16 mm. Pasa a sala de hemodinamia con evidencia de defecto previamente comentado, sin realizar manejo y pasando a unidad de cuidados intensivos coronarios donde se decide iniciar manejo con mala respuesta y deterioro hemodinámico, por lo que inicia soporte circulatorio con ECMO. **Material y métodos:** se realiza una revisión en la base de datos con las palabras clave «mecánica», «complicaciones», «*acute myocardial infarction*», encontrando un total de 2,274 resultados, tan sólo de 2019 a la fecha se tienen 891 resultados que representa casi un tercio de la investigación global. **Resultado y conclusiones:** paciente ingresa a terapia postquirúrgica donde continúa con soporte circulatorio, mejoría parcial de

Figura 22.7.1.

Figura 22.7.2.

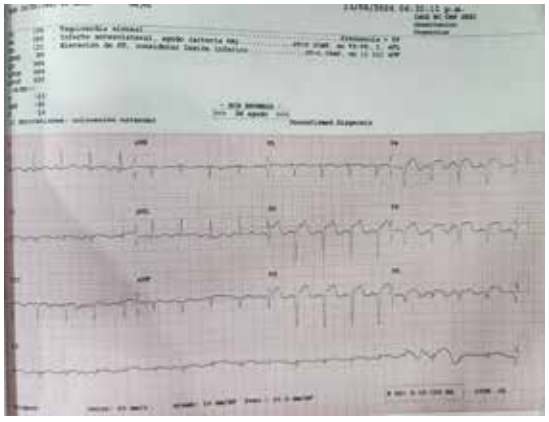

Figura 22.7.3.

variables hemodinámicas, persiste en soporte hasta la fecha de la intervención quirúrgica el día 30/06/24 con evolución adecuada y se retira soporte ventricular. Desarrolla proceso infeccioso secundario a estancia intrahospitalaria prolongada que ameritó nuevamente vasopresor con pobre respuesta, derivando en su fallecimiento. En la práctica cardiovascular contemporánea, la incidencia de este tipo de complicación representa 0.3%, se presenta 3-5 días posteriores al evento. Nuestra paciente presenta varios factores de riesgo asociados con el desarrollo de ésta.

22.8. Oclusión total crónica en tronco coronario izquierdo en paciente con infarto agudo al miocardio lateral: reporte de caso

Tovar-Becerra Andrea, Argueta-Machado Edil, Lopez-Trejo Felipe Israel
Cardiología Clínica. Centro Médico Nacional 20 de noviembre ISSSTE.

Introducción: la oclusión total crónica (OTC) es aquella mayor o igual a tres meses, compuesta de tejido fibroso denso que conforma una lesión calcificada y resistente que ocluye 100% de un vaso. La lesión

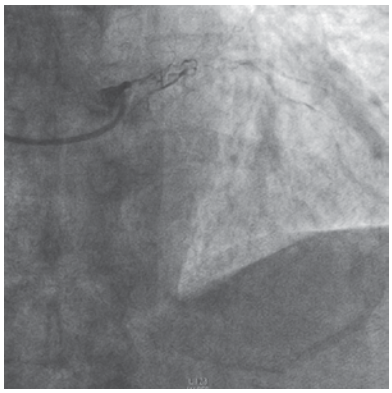

Figura 22.8.1.

Figura 22.8.2.

Figura 22.8.3.

del tronco coronario izquierdo (TCI) se presente en 5-8% en síndrome coronario agudo, mientras que la OTC de TCI es extremadamente rara con prevalencia de 0.04-0.43%, con alta mortalidad, cuya supervivencia depende del flujo colateral de la arteria coronaria derecha. **Descripción del caso:** hombre de 69 años con antecedente de hipertensión arterial y sobrepeso, en clase funcional I y previo asintomático, ingresó al servicio de urgencias por dolor precordial opresivo con disnea y diaforesis, en electrocardiograma de superficie se documentó elevación del segmento ST en DI y aVL, ecocardiograma 2D con acinesia inferoseptal medio y basal con hipocinesia inferoseptal medio y basal, FEVI 42% y SLG –13%. Se realizó coronariografía evidenciando lesión de 70% en arteria coronaria derecha (CD), ramo ventricular posterior con lesión de 80% proximal, OTC en TCI desde el cuerpo J-CTO 3, OTC en arteria descendente anterior, OTC en arteria circunfleja, todas con circulación colateral heterocoronaria derecha Rentrop 1 Werner 0. Se realizó ICP con cuatro *stents* medicados a CD. Se realizó medicina nuclear con talio siendo negativo para viabilidad. Se egresó con tratamiento antiisquémico. **Material y métodos:** los pacientes con OTC en TCI presentan mortalidad de 3.17%. En la actualidad existen publicados tres reportes de caso, (búsqueda sistemática realizada en PubMed con términos MeSH) por lo que reportamos el cuarto caso. Además, el compromiso de toda la circulación coronaria izquierda origina síntomas incluso en reposo; sin embargo, nuestro paciente cursó asintomático hasta la presentación del síndrome coronario agudo. **Resultados y conclusiones:** las OTC en TCI es una forma de enfermedad coronaria arterioesclerótica de presentación muy rara, asociada con alta mortalidad y prevalentemente sintomática. Presentamos el caso de un paciente previo asintomático hasta la presentación del síndrome coronario agudo de la coronaria derecha, debido a que este vaso proporcionaba flujo heterocoronario, lo que le ha permitido supervivencia a doce meses de su seguimiento

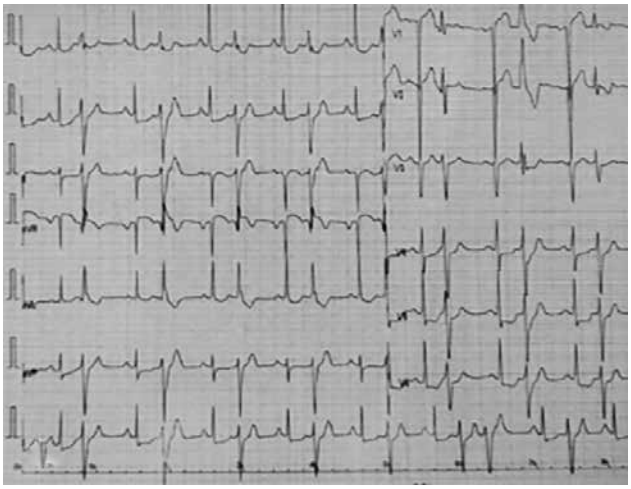

Figura 22.9.1: *ECG en ritmo sinusal con desnivel positivo del ST en región septal y cambios recíprocos en región inferior + CVP.*

22.9. Infarto de miocardio en enfermedad de múltiples vasos, síndrome de plaquetas pegajosas e hiperhomocisteinemia

Hernández-Casimiro Abelardo, Jiménez-Orozco Jorge Hilario, Álvarez-Pérez Brenda Monserrat
Instituto Mexicano del Seguro Social.

Introducción: la causa más importante de muerte en Occidente es la EAC que afecta principalmente a > 45 años, por lo que en jóvenes se deben sospechar causas como abuso de drogas, hipercoagulabilidad, EAC ateromatosa y no ateromatosa, siendo el síndrome de plaquetas pegajosas la segunda causa más común de trombofilia en mestizos mexicanos. **Descripción del caso:** hombre de 20 años, con FRCV obesidad y sedentarismo, HCV soplo detectado a los cinco años, inicia PA en marzo 2023 con angina, palpitaciones y disnea, valorándose con ECG con desnivel del ST septal, troponinas positivas, gammagrama MIBI-TC99-Dipiridamol: infarto anterior y apical, cateterismo con enfermedad de múltiples vasos, OCT en la DA y aneurisma de la CX, ECOTT: dilatado, acinesia apical, inferoseptal, anteroseptal e inferior con adelgazamiento e hiperecogenicidad, FEVI 3D de 24%, panel viral y anticuerpos SAF negativos, angioTAC de troncos supraaórticos sin vasculitis, concluyéndose candidato a trasplante cardiaco, durante su evolución se detecta hiperhomocisteinemia y síndrome de plaquetas pegajosas, decidiendo tratamiento para falla cardiaca, antiagregación, anticoa-

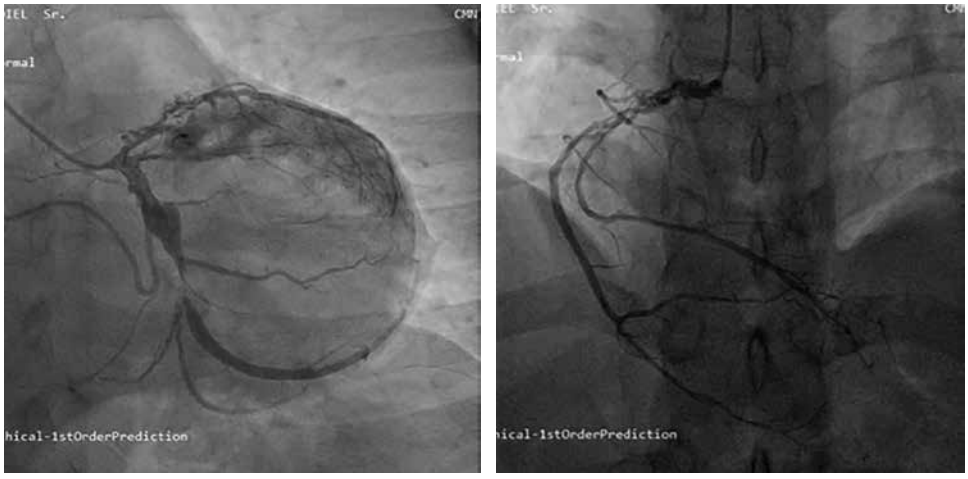

Figura 22.9.2:

A) *Proyección OAI con cráneo, se observa la bifurcación del TCI, CX con SP ectásico con zona aneurismática de 8 mm, continúa con lesión concéntrica con estenosis de 90% hacia ramos PL.* ***B)*** *Proyección OAI, se observa CD con enfermedad difusa severa en SP y vaso menor a 2 mm en SM y SD además de RMA ectásico y largo.*

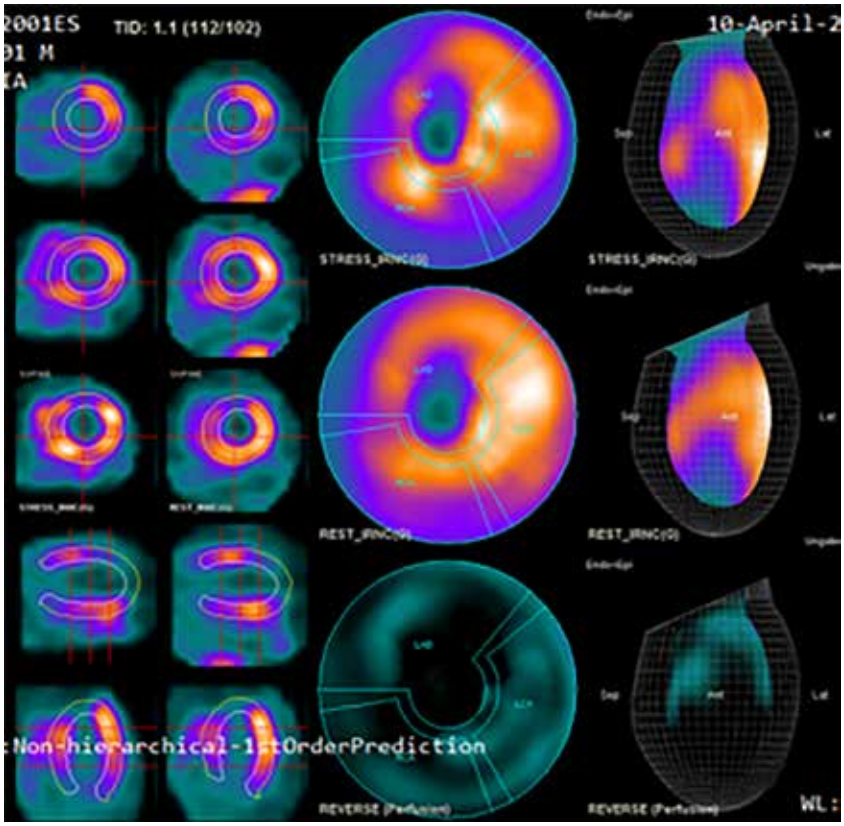

Figura 22.9.3:

Gammagrama cardiaco con infarto anterior y apical sin isquemia residual, con isquemia leve inferior.

gulación y rehabilitación cardiaca con posterior reestratificándose considerando no candidato a trasplante gracias a mejoría de FEVI de 42% y de la clase funcional. **Material y métodos:** debido a que la insuficiencia cardiaca representa una importante carga en salud en mexicanos, es importante conocer el adecuado tratamiento, siendo la rehabilitación cardiaca una piedra angular para su manejo en diferentes contextos, siendo uno de los más importantes la cardiopatía isquémica. **Resultados:** en este paciente la detección del síndrome de plaquetas pegajosas catalogada como tipo I afecta la función adhesiva, mientras que la hiperhomocisteinemia altera la función endotelial y la presencia de aneurisma coronario sugiere un previo cuadro de vasculitis, dañando las arterias coronarias, que provoco miocardiopatía dilatada e IAM. El uso de los cinco pilares del tratamiento de insuficiencia cardiaca permitió una mejoría clínica a tal punto de considerarlo no candidato a trasplante cardiaco. **Análisis y conclusiones:** en este paciente la detección del síndrome de plaquetas pegajosas catalogada como tipo I afecta la función adhesiva, mientras que la hiperhomocisteinemia altera la función endotelial y la presencia de aneurisma coronario sugiere un previo cuadro de vasculitis, dañando las arterias coronarias, que provocó miocardiopatía dilatada e IAM, mejorando su cuadro con tratamiento de IC.

22.10. Factores de riesgo, presentación clínica, tiempo hasta reperfusión y resultados del registro SICATec

Ibarrola-Peña Juan Carlos, Rodríguez-Rivera Jahir, Lira-Lozano Daniel, Juárez-Gaviño Christian Eduardo, Jerjes-Sánchez Carlos, Ibarra-Flores Marcos
Hospital Zambrano Hellion, TecSalud.

Introducción: en México, en pacientes con infarto del miocardio con elevación del ST (IMCEST) el tiempo hasta reperfusión y los resultados en hospitales privados no están bien documentados. SICATec es un registro prospectivo aprobado por comités de ética e investigación en IMCEST tratados en el TecSalud. **Material y métodos:** el objetivo principal fue evaluar la demografía, la presentación clínica, el tiempo hasta reperfusión, la estancia hospitalaria y la mortalidad. Realizamos un subanálisis del registro SICATec. Criterios de inclusión: pacientes con IMCEST ingresados en el hospital Zambrano Hellion, de edad ≥ 18 años. Criterios de exclusión: IMSEST o sin registros disponibles. **Análisis estadístico:** mediante la herramienta SPSS en su versión 23, se realizó estadística descriptiva con medidas de tendencia central, así como porcentajes y desviaciones estándar. **Resultados:** entre enero de 2019 y abril de 2024, se registraron 86 pacientes. Se excluyeron 10 pacientes. Se analizaron 76 pacientes. Las características basales y los resultados se resumen en la *Tabla 22.10.1*. Los resultados muestran una población de sexagenarios predominantemente varones con sobrepeso y obesidad. La hipertensión arterial y la diabetes mellitus las comorbilidades más prevalentes. La presentación más frecuente fue dolor torácico típico o equivalente (93%) y elevación del ST en la cara anterior (63%), en su mayoría de riesgo bajo e intermedio por escala TIMI (60.6%) y Grace (84.2%) y una población significativa de alto riesgo de 39.4% por escala TIMI. El tiempo puerta-electrocardiograma fue de 5.48

Tabla 22.10.1.: N = 76.

Demográficos	n (%)	Puntajes de riesgo	n (%)
Edad [años]	62.8 ± 13.13	TIMI	
Hombres	65 (85.50)	Riesgo bajo	23 (30.30)
Mujeres	11 (14.50)	Riesgo moderado	23 (30.30)
Consumo de tabaco	11 (14.50)	Riesgo alto	30 (39.40)
Peso [kg]	83.19 ± 15.5	GRACE	
Estatura [cm]	171.5 ± 8.33	Riesgo bajo	38 (50.00)
IMC		Riesgo moderado	26 (34.20)
Normal	15 (19.70)	Riesgo alto	12 (15.80)
Sobrepeso	41 (53.90)	Killip	
Obesidad	20 (26.30)	I	62 (81.60)
Comorbilidades		II	6 (7.90)
HAS	32 (46.10)	III	1 (1.30)
DM2	15 (19.70)	IV	7 (9.20)
FA	3 (3.90)	Código SICA	
ERC	5 (6.57)	Puerta-electrocardiograma [min]	5.48 ± 8.7
Revascularización quirúrgica previa	3 (3.90)	Puerta-balón [min]	75.03 ± 39.89
Infarto del miocardio previo	12 (15.80)		
Presentación clínica		ICP	
Angina o equivalente	71 (93.40)	Apertura del vaso culpable	73 (96.10)
Otro	5 (6.60)		
Presentación electrocardiográfica		Acceso vascular	
BRIHH	11 (14.50)	Radial	48 (63.20)
Elevación del ST	65 (85.50)	Femoral	28 (36.80)
IMCEST ANTERIOR	41 (63.07)	Dispositivos	
Otro IMCEST	24 (36.90)	BIAC	4 (5.10)
Laboratorios iniciales		MCP temporal	7 (9.20)
Colesterol [mg/dL]	203 ± 55.54	Desenlaces	
Troponina [ng/L]	11,261 ± 30,001	Mortalidad intrahospitalaria	6 (7.60)
PNC (N = 66) [pg/mL]	366.1 ± 1,110	Días al alta hospitalaria	4.6 ± 5.9

HAS = hipertensión arterial sistémica. DM2 = diabetes mellitus tipo 2. FA = fibrilación auricular. ERC = enfermedad renal crónica. IM = infarto del miocardio. IMCEST = infarto del miocardio con elevación del segmento ST. BIAC = balón intraórtico de contrapulsación. MCP = marcapasos.

minutos y el tiempo puerta-balón fue de 75.03 minutos, el PNC fue anormal en 86%. Se logró una tasa de éxito de intervención coronaria percutánea (ICP) de 96%. La estancia hospitalaria media fue de 4.6 días. La mortalidad hospitalaria fue de 7.6%. **Conclusiones:** nuestro estudio demuestra en un sistema de salud privado en pacientes con IMCEST tiempos de reperfusión cercanos a las recomendaciones internacionales y una alta tasa de éxito en ICP. Sin embargo, aunque la mortalidad hospitalaria de 7.6% es similar a la mortalidad global de 5-10% y cercana a países desarrollados de 5-7%, subraya la necesidad de mejorar la gestión y el tratamiento de estos pacientes.

22.11. Rotura de septum interventricular. «La paciencia es amarga, pero su fruto es dulce»

Martínez-Santos Carlos Roberto,
Navarrete-Alvarado Guillermo, León-Cabrera Cesar
UMAE Hospital de Cardiología, Centro Médico Nacional Siglo XXI, IMSS.

Introducción: la rotura del septum interventricular es una complicación rara que se produce en 0.3% de los pacientes tras un infarto agudo de miocardio. Cursa con una presentación bimodal, con alto riesgo durante las primeras 24 horas y posteriormente a los 3-5 días del infarto. Cursa con una mortalidad de 80% a 30 días sin tratamiento quirúrgico. El tratamiento de elección actualmente es la reparación quirúrgica. **Descripción del caso:** hombre de 59 años. Inició padecimiento el 24 de diciembre de 2023 con dolor precordial opresivo. Con retraso en el diagnostico hasta el día 28 de diciembre al presentar nuevo evento de dolor precordial, electrocardiograma con infarto agudo de miocardio con elevación del segmento ST en pared inferior. Clínicamente con disnea, estertores bibasales y soplo holosistólico en barra. Ecocardiograma con defecto interventricular de 18 × 12mm, serpentiginoso en segmento basal y medio. Coronariografía con enfermedad significativa en la arteria descendente anterior, circunfleja y oclusión total aguda de la coronaria derecha. En cuidados intensivos coronarios con vigilancia hemodinámica con catéter de flotación pulmonar sin requerir inotrópico ni vasopresor. El día 16 de enero de 2024 se realiza cirugía de revascularización miocárdica con puente de arteria mamaria interna a descendente anterior y cierre de defecto interventricular. Egresa a domicilio el día 28 de enero de 2024. **Material y métodos:** búsqueda sistemática en revisiones, ensayos clínicos, guías de práctica clínica y revisión de literatura. **Conclusiones:** la rotura del septum interventricular como complicación a un infarto

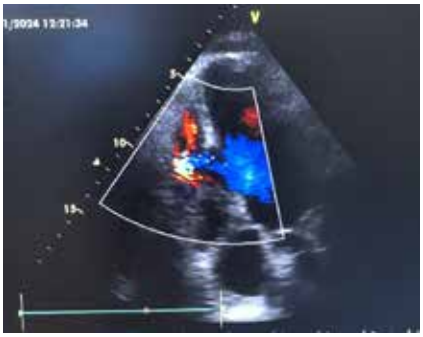

Figura 22.11.1.

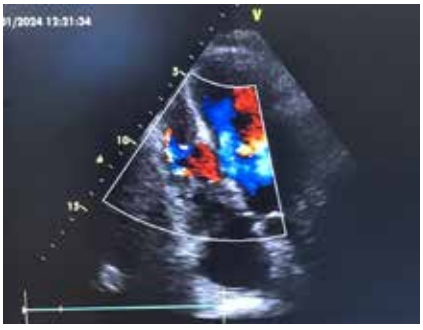

Figura 22.11.2.

agudo de miocardio sigue presentando una alta mortalidad aun con tratamiento quirúrgico. La mortalidad tras la intervención es inversamente proporcional al tiempo de evolución del evento, lo que refleja importancia de retrasar el tratamiento quirúrgico mientras las condiciones clínicas del paciente lo permitan con el apoyo de tratamiento de soporte farmacológico y/o mecánico.

22.12. Intervención percutánea en una paciente embarazada con síndrome coronario agudo tipo infarto agudo al miocardio con elevación del segmento ST

Balderas Iván, Zaballa Julio, Morales Alejandro, González Juan, Rodríguez Rodrigo, Hernández Javier
Hospital de Alta Especialidad Regional ISSSTE Veracruz.

Introducción: la intervención endovascular percutánea en pacientes embarazadas no es un procedimiento que suela efectuarse regularmente, pero es una herramienta terapéutica que salva vidas cuando de ésta se requiere; mucho se especula sobre la radiación hacia el producto gestante. El embarazo conlleva cambios fisiológicos que requieren la adaptación del sistema cardiovascular, pero en este escenario clínico se cuenta con poca evidencia. Existen diferentes casos clínicos aislados documentados sobre este tema como trombectomía farmacomecánica en embarazo o intervención percutánea. **Descripción del caso:** mujer de 44 años con embarazo de 12 semanas, quien inicia su padecimiento con dolor torácico, opresivo, intenso y náuseas, motivo por el cual acude a hospital de segundo nivel, donde inician manejo con doble antiagregación, le realizan electrocardiograma en el que se identifica elevación del segmento ST en derivaciones anteroseptales,

Figura 22.12.1.

Figura 22.12.2.

deciden trombólisis con tenecteplase, con criterios incompletos de reperfusión, posteriormente realizan referencia a nuestra unidad. A su ingreso al servicio de urgencias se encuentra sin inestabilidad hemodinámica, pero aún con angina, por lo que, ante sospecha diagnóstica y en valoración conjunta con unidad de cuidados intensivos, ginecología y previo a informar ampliamente a familiares los riesgos, complicaciones y beneficios, se decide pasar a sala de hemodinamia para realizar cateterismo cardiaco, el cual determina la etiología de un infarto tipo MINOCA (infarto del miocardio sin lesiones coronarias obstructivas), se le dio seguimiento hasta los seis meses del producto y no se evidenciaron malformaciones al momento. **Material y métodos:** la bibliografía sobre la intervención endovascular en el embarazo es limitada, por lo que nos apoyamos en la búsqueda en PubMed encontrando algunos reportes de caso y en la norma oficial de exposición de radiación. **Resultados y conclusiones:** la intervención endovascular en el embarazo es un área de atención, pese a que el número de casos son pocos, la vida del binomio madre-hijo es algo invaluable para el médico cardiólogo siendo la intervención endovascular una herramienta poco usada en la terapéutica de eventos cardiovasculares en la paciente obstétrica, así como es de interés los efectos que puede tener la exposición a la radiación en una sala de hemodinamia.

22.13. Secuestro coronario como causa de infarto agudo del miocardio sin elevación del segmento ST

Ramírez-Javier José Felipe, Vargas-Martínez Karen Olympia
Hospital de Cardiología del Centro Médico Nacional Siglo XXI.

Introducción: la fístula coronaria es un trayecto anómalo que comunica una arteria coronaria con alguna cavidad cardiaca o vaso situado alrededor del corazón. Corresponden a 0.15% de las anomalías coronarias congénitas, generalmente son asintomáticas. **Caso clínico:** hombre de 54 años, antecedente de hipertensión esencial de dos años de diagnóstico y tabaquismo por 40 años, sin historia cardiovascular. Inicia padecimiento posterior a esfuerzo físico con dolor precordial opresivo y disnea, se realiza electrocardiograma con ritmo sinusal, ondas T positivas de ramas asimétricas V2-V4; mediciones de troponina T de alta sensibilidad: 109.2 y 307.3; se integra diagnóstico de infarto sin elevación del segmento ST. Ecocardiograma con fracción de expulsión del ventrículo izquierdo 55% y alteraciones de la movilidad con hipocinesia inferolateral e inferior. Coronariografía con arterias coronarias epicárdicas sin lesiones, presencia de fístula coronaria en segmento proximal de descendente anterior (DA) a tronco de arteria pulmonar (AP) y fístula coronaria en segmento proximal de coronaria derecha (CD) a tronco de la AP. Angiotomografía coronaria reporta primera rama septal de DA ectásica que se comunica con CD a través de ramas de pequeño calibre y continúa por cara lateral y superior del tronco de AP. Gammagrama cardiaco negativo para isquemia. En sesión médico-quirúrgica se concluyó: paciente no candidato a cierre percutáneo de fístulas, ya que no causaban repercusión hemodinámica. Paciente evolucionó favorablemente sin nuevo evento de angina y se egresó a domicilio. **Resultados y conclusiones:** la fístula coronaria se caracteriza por una comunicación anormal entre una arteria coronaria y una cámara cardiaca o un gran vaso. El 50% se originan de la CD, 45% de la coronaria izquierda y menos de 5% en ambas, se manifiesta con síntomas inespecíficos y generalmente son hallazgos incidentales. El paciente cursa asintomático la mayor parte del tiempo, pero podría desarrollar síntomas o signos de insuficiencia cardiaca o isquemia miocárdica durante el esfuerzo (3% de pacientes) por robo del flujo coronario. Las fístulas coronarias generalmente son diagnosticadas incidentalmente, en porcentajes pequeños cursan con sintomatología relacionada con eventos de isquemia; es importante conocer esta patología, para mejorar nuestro arsenal diagnóstico, al momento de abordar los síndromes coronarios agudos.

22.14. Infarto agudo al miocardio en un paciente con miocardiopatía no compactada y valvulopatía aórtica: reporte de un caso

Camacho-Guzmán Omar Eduardo, Herrera-Muñoz Viviana Marcela, Muñoz-Zapata Luis Miguel
Universidad Autónoma de San Luis Potosí.

Introducción: paciente de 57 años con antecedentes de epilepsia, miocardiopatía dilatada y portador de marcapasos por bloqueo AV completo. Consultó por dolor precordial cardiaco. El objetivo de este reporte es presentar un caso clínico complejo de IAM en un paciente con gran carga de comorbilidad cardiovascular. **Resultados:** el ecocardiograma transesofágico: ventrículo izquierdo dilatado (VTD 144 mL, VTS 68 mL), con remodelado concéntrico y ausencia de compactación en la pared lateral, inferior y apical. Fracción de eyección del ventrículo izquierdo, fue de 52%. Se observó deformación longitudinal global promedio deprimida (–10). El ventrículo derecho estaba dilatado con patrón contráctil normal. La evaluación valvular mostró estenosis aórtica moderada (área valvular 1.28 cm^2) y regurgitación ligera de las válvulas mitral y aórtica. La hipertensión arterial pulmonar severa se corroboró con una presión sistólica en la arteria pulmonar (PSAP) de 65 mmHg. **Conclusiones:** este caso destaca la complejidad del manejo de un infarto agudo al miocardio en un paciente con múltiples comorbilidades

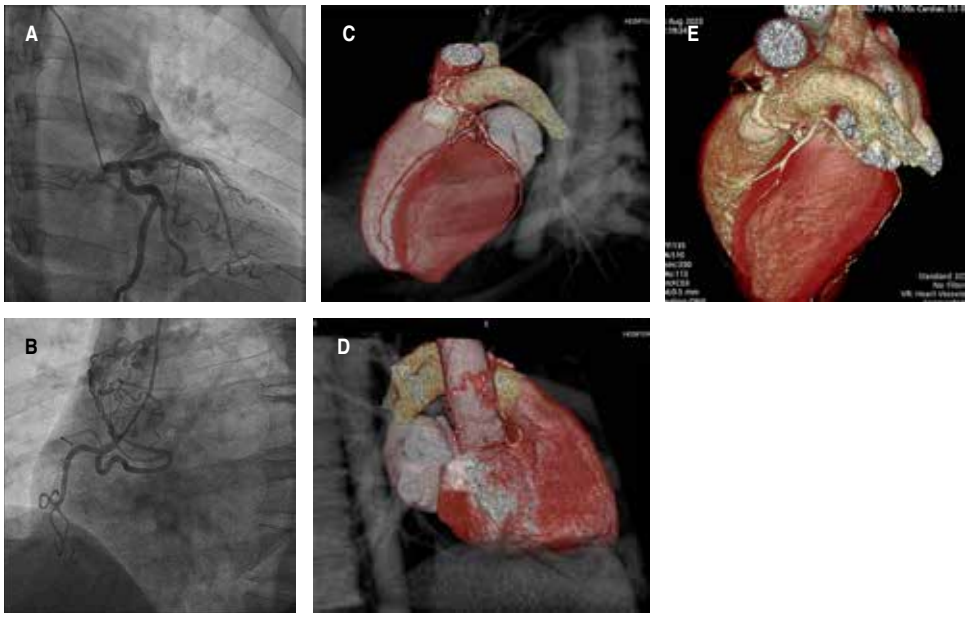

Figura 22.13.1:

A) *Angiografía coronaria OAD con caudo se observa fístula de DA que drena a arteria pulmonar.* ***B)*** *Angiografía coronaria OAI CD no dominante con presencia de fístula que drena a arteria pulmonar.* ***C, D, E)*** *reconstrucción 3D se observa vaso que nace de DA, y se une con vasos secundarios de CD que desembocan en arteria pulmonar.*

Figura 22.14.1.

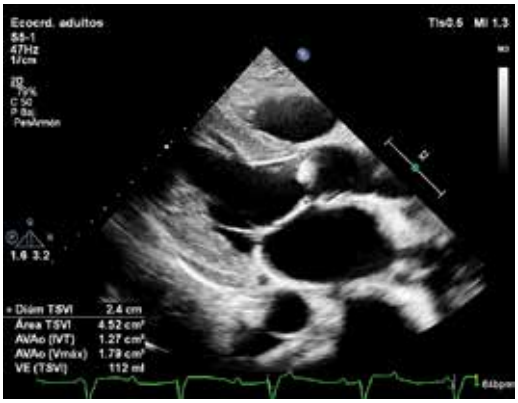

Figura 22.14.2.

cardiovasculares. La presencia de miocardiopatía no compactada y complicaciones postoperatorias subraya la necesidad de un enfoque multidisciplinario para un tratamiento integral.

22.15. Hematoma disecante intramiocárdico postinfarto de la pared septal del ventrículo izquierdo

Proaño-Larrea Carlos, Franco-Rodríguez Karla, Posada-Martínez Edith
Instituto Nacional de Cardiología Ignacio Chávez, Ciudad de México, México.

Introducción: la disección intramiocárdica y la comunicación entre el ventrículo izquierdo y las cavidades derechas son complicaciones mecánicas infrecuentes, su incidencia es < 3%, aparecen en el posttinfarto temprano tras necrosis, pérdida de fuerzas de tensión y movimiento discinético del miocardio infartado con aumento de la presión intraventricular. La hemorragia secundaria forma un contenido hemático que conduce a la disección. El hematoma intramiocárdico puede expandirse a la cavidad adyacente, retraerse espontáneamente o formar trombos. Sin embargo, en ocasiones, la disección parcial no progresa a ruptura total de la pared ventricular, generando incertidumbre en el tratamiento y seguimiento del paciente. **Descripción del caso:** masculino de 52 años con diabetes, dislipidemia y tabaquismo. Acude con dolor torácico de características anginosas de ocho horas de evolución. Tras toma de electrocardiograma, troponinas y valoración integral se diagnosticó infarto agudo de miocardio con elevación del ST (IAMCEST) septal; se realizó angioplastia primaria exitosa a la arteria descendente anterior en su segmento proximal. Al día siguiente, el paciente refirió dolor torácico de características no anginosas EVA 2/10; se realizó angiografía que muestra descendente anterior con oclusión total trombótica TIMI-V proximal, flujo distal TIMI-0; se realiza angioplastia al segmento afectado. Ecocardiograma: hematoma disecante intramiocárdico en el tercio medio del septum interventricular (18 × 5 mm), trombo apical del ventrículo izquierdo (10 × 25 mm), dilatación del ventricular, fracción de expulsión 35%. Angiotomografía: enfermedad ateromatosa difusa, descendente anterior proximal con *stent* íntegro y permeable, hematoma disecante intramiocárdico en tercio medio del septum interventricular (19 × 6 mm). **Material y métodos:** se realizó búsqueda bibliográfica

Figura 22.15.1: *Cateterismo cardiaco izquierdo, DA con oclusión total trombótica TIMI V en segmento proximal. Flujo distal TIMI 0.*

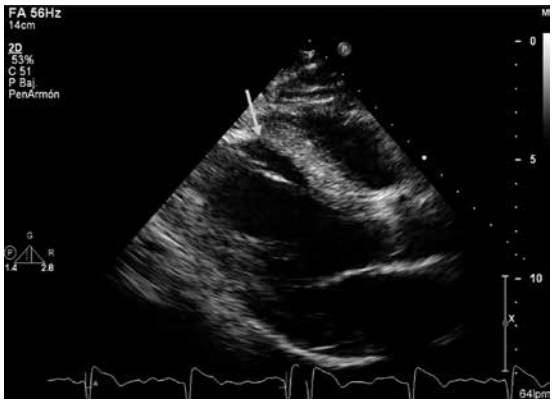

Figura 22.15.2: *Ecocardiograma transtorácico en vista paraesternal largo, se evidencia hematoma disecante intramiocárdico en el tercio medio del septum interventricular (18 × 5 mm).*

en PubMed con términos relacionados con hematoma disecante intramiocárdico. **Resultados y conclusiones:** las complicaciones mecánicas postinfarto tienen una altísima mortalidad, se deben diagnosticar precozmente para tratamiento quirúrgico inmediato. Es crucial mantener una alta sospecha clínica para lograr el diagnóstico oportuno de esta complicación postinfarto mediante ecocardiografía, herramienta angular, rápida y ampliamente accesible. Que permita guiar, individualizar el tratamiento y evaluar su evolución durante el seguimiento.

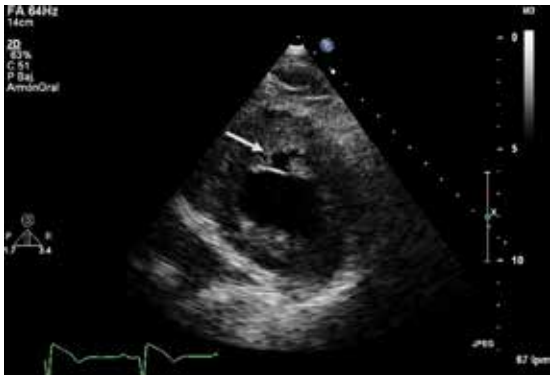

Figura 22.15.3: *Ecocardiograma transtorácico en vista paraesternal en eje corto, se evidencia hematoma disecante intramiocárdico en región septal.*

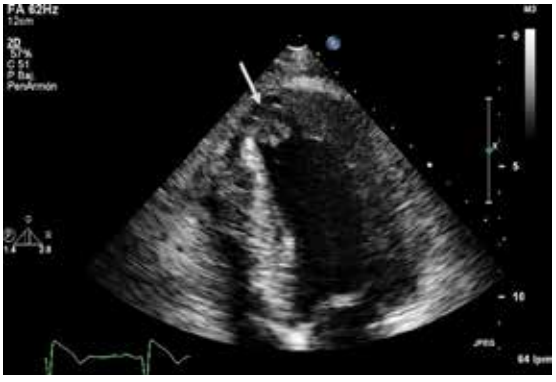

Figura 22.15.4: *Ecocardiograma transtorácico en vista apical cuatro cámaras con acercamiento a cámara ventricular izquierda con evidencia de trombo apical (10 × 25 mm), dilatación del VI, FEVI 35% y disfunción diastólica grado I.*

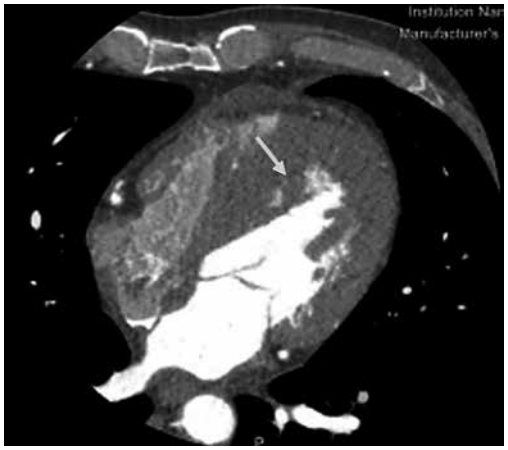

Figura 22.15.5: *Angiotomografía cardiaca en corte axial con evidencia de hematoma disecante intramiocárdico en tercio medio del septum interventricular (19 × 6 mm) y derrame pericárdico global leve.*

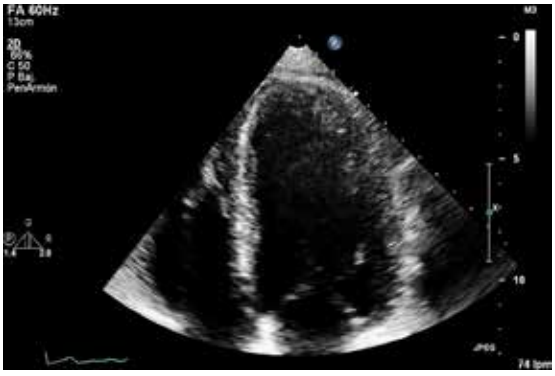

Figura 22.15.6: *Ecocardiograma transtorácico en vista apical cuatro cámaras con acercamiento a cámara ventricular izquierda con evidencia de la reducción en el tamaño del hematoma disecante intramiocárdico a 15 × 4 mm, ausencia del trombo intracavitario y resolución del derrame pericárdico leve.*